

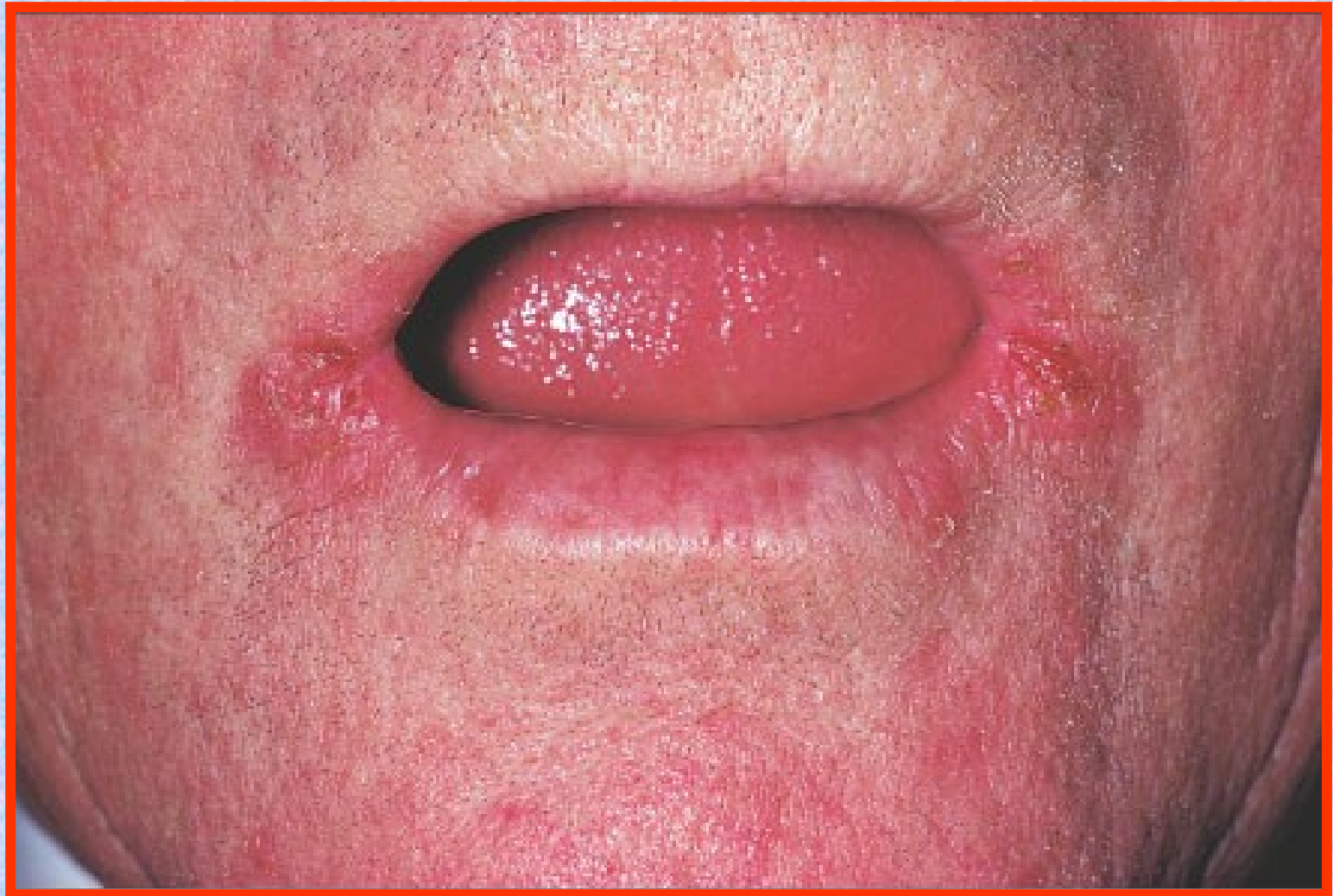# *CASOS PROBLEMAS*

## **PRÁCTICO N° 8**

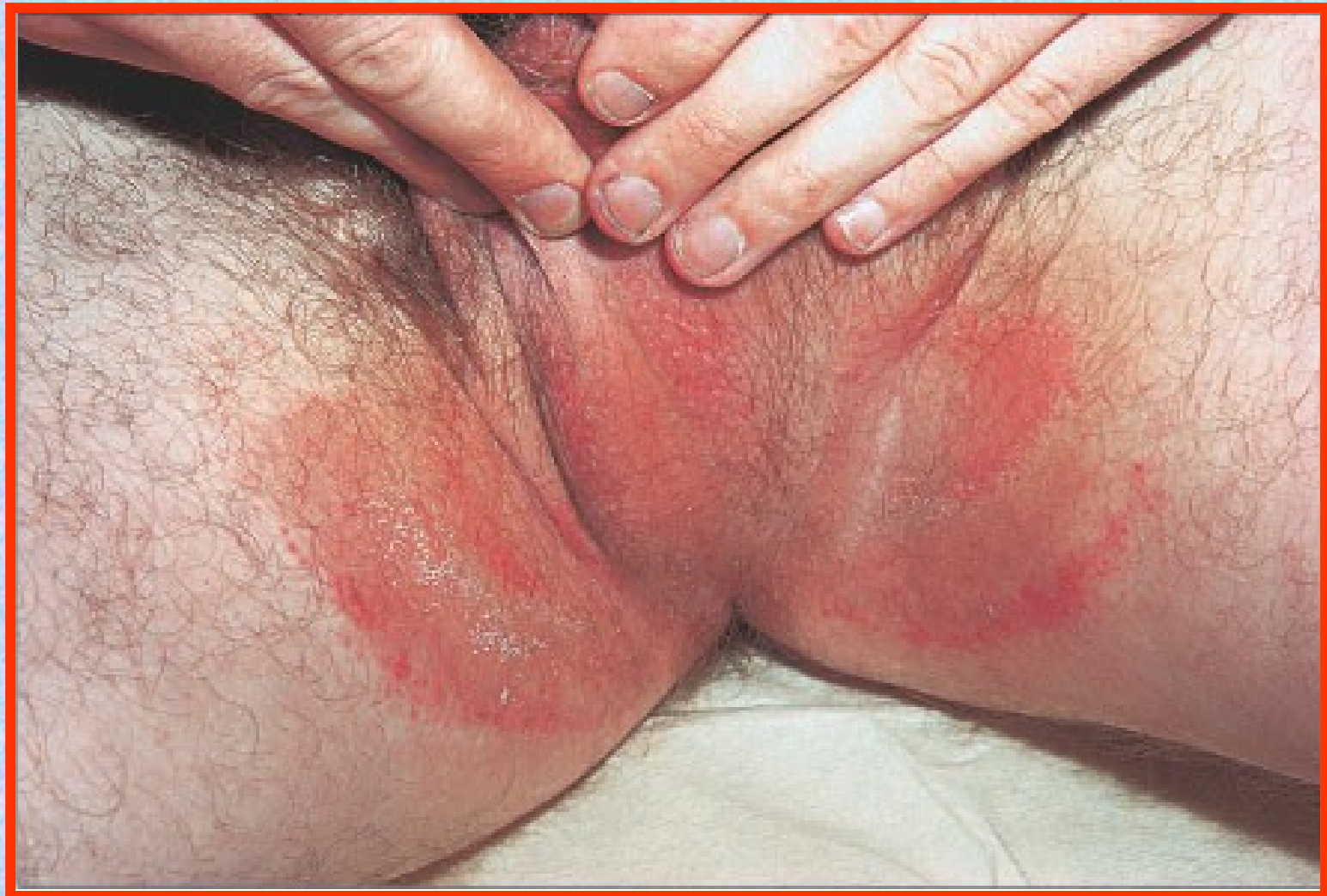*PROF. DR. RAÚL E. VILLA*

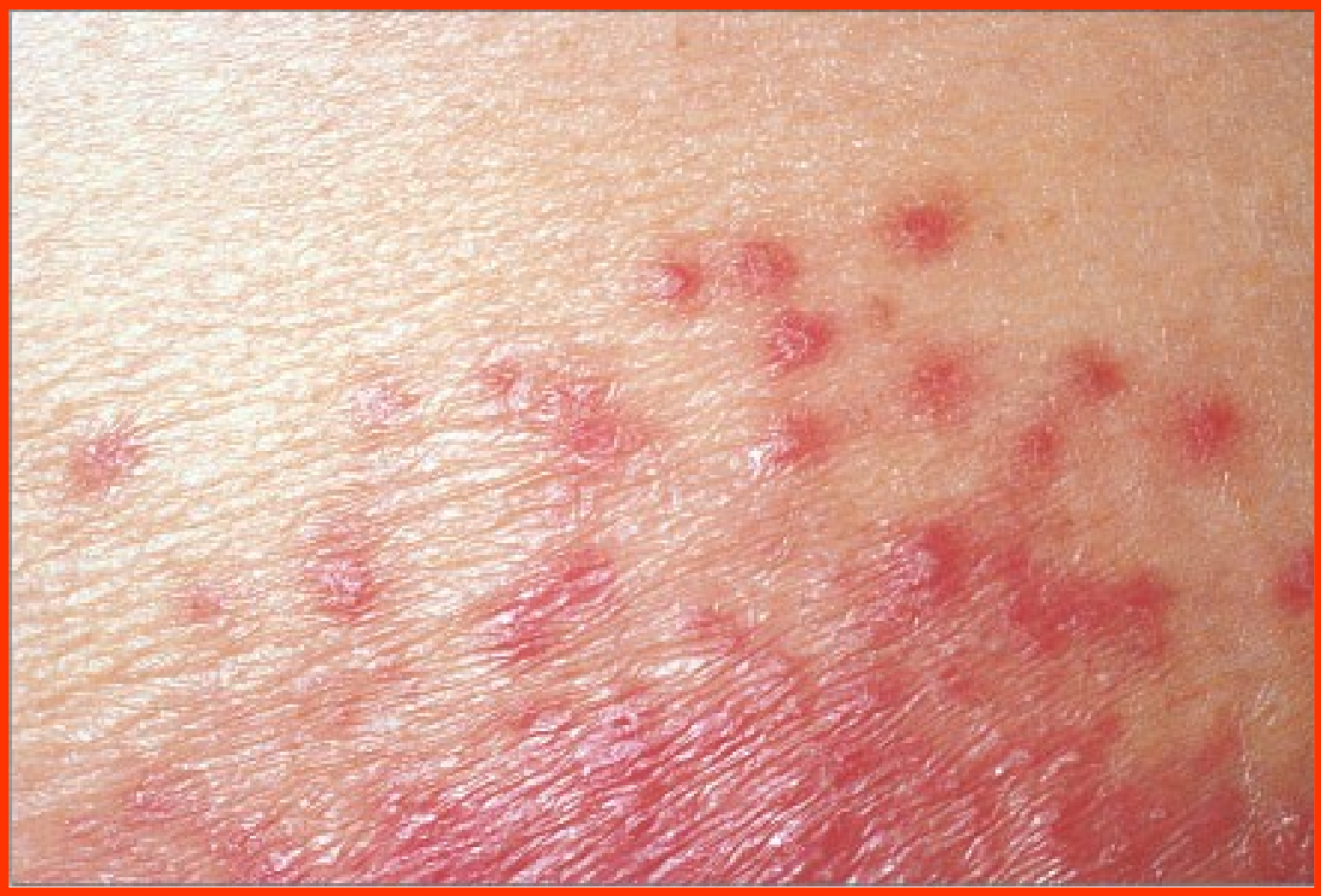# CASO 1

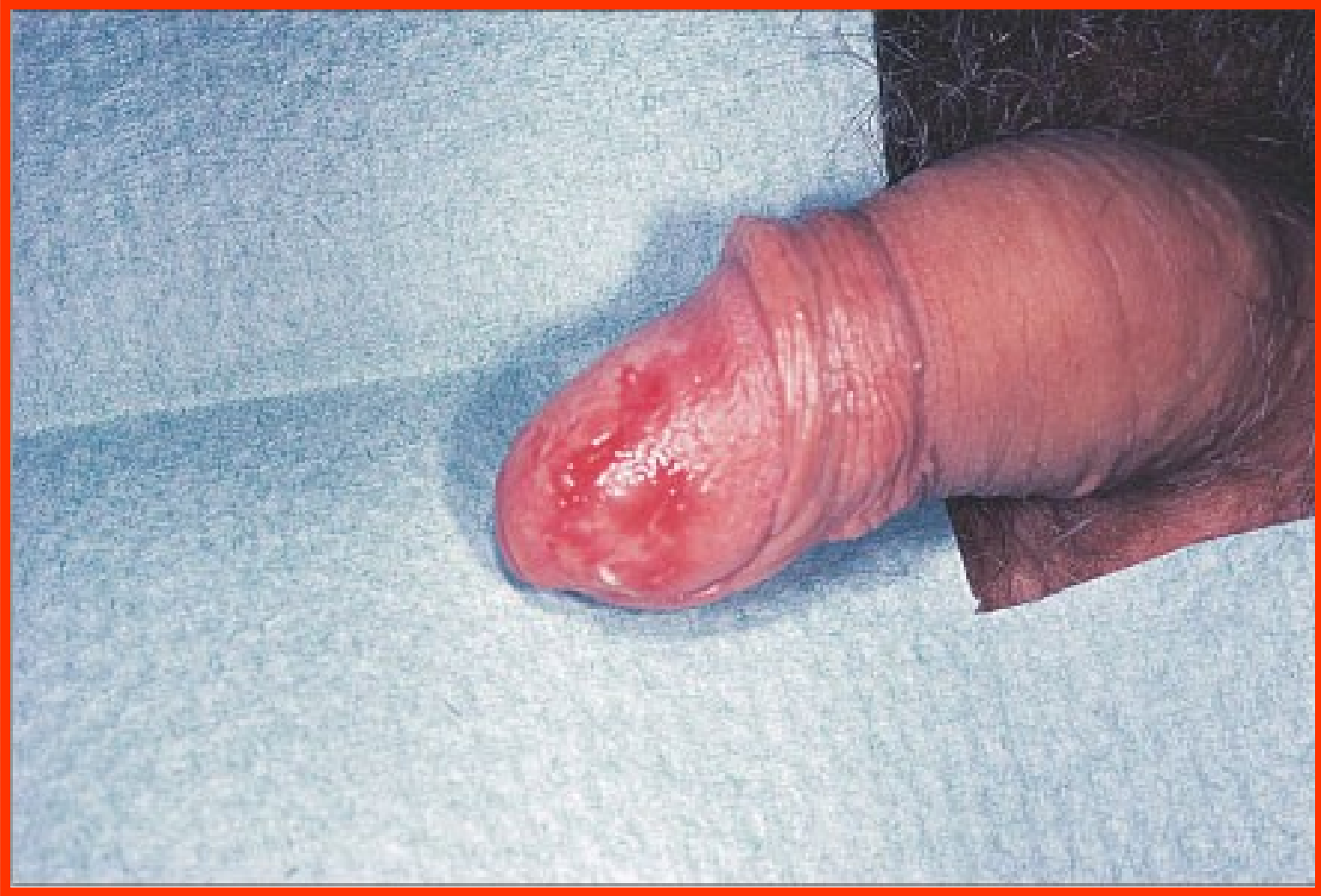- HOMBRE DE 67 AÑOS
- DIABÉTICO, HABÍA RECIBIDO ANTIBIÓTICOS DURANTE 15 DÍAS POR NEUMONITIS
- DESARROLLÓ LESIONES EN COMISURAS LABIALES, LENGUA, REGIONES INGUINALES Y EN GLANDE
- BIOPSIA MOSTRÓ INFLAMACIÓN DE LA MUCOSA Y PRESENCIA DE ELEMENTOS PAS POSITIVOS EN EL EPITELIO



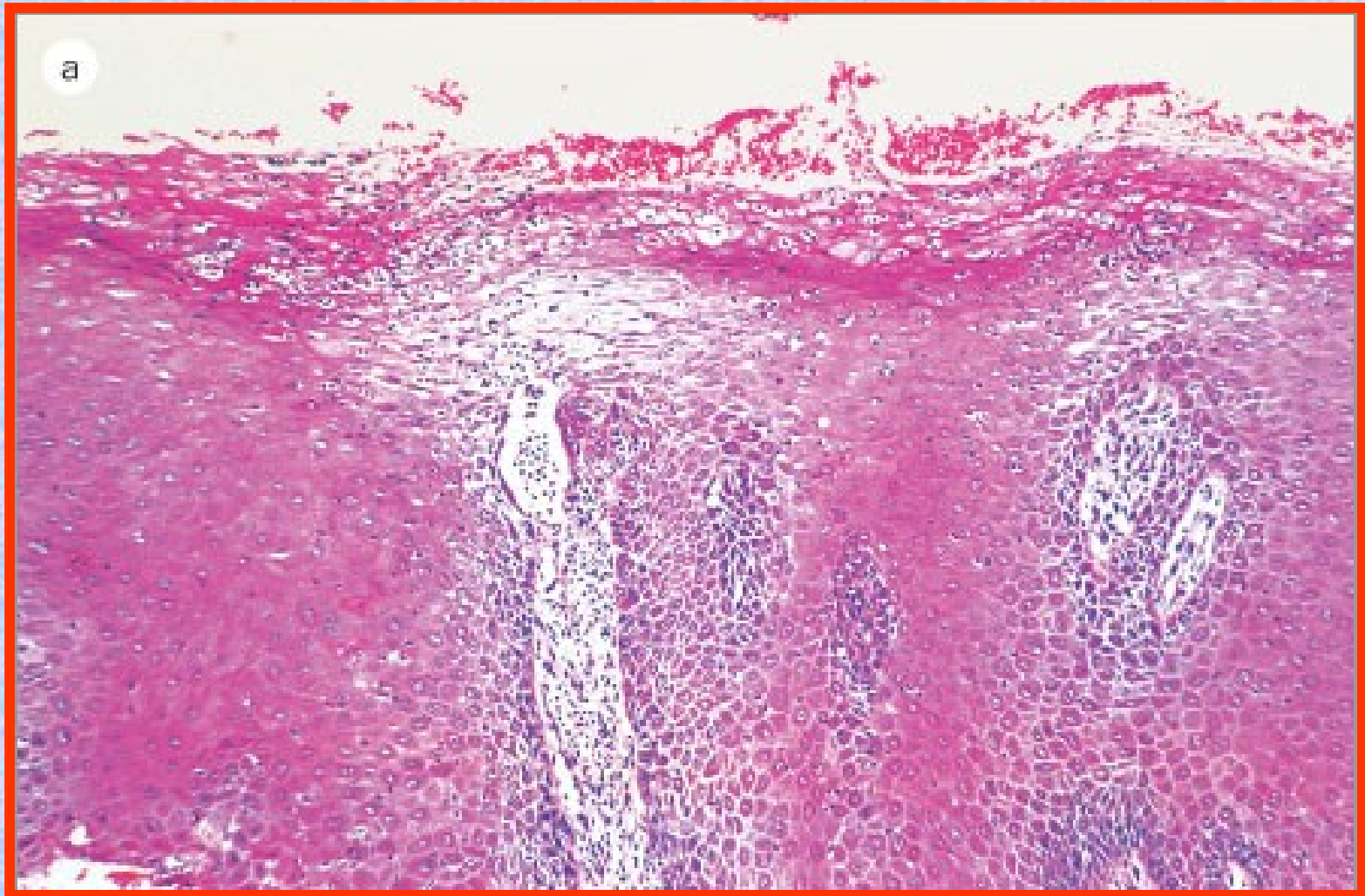


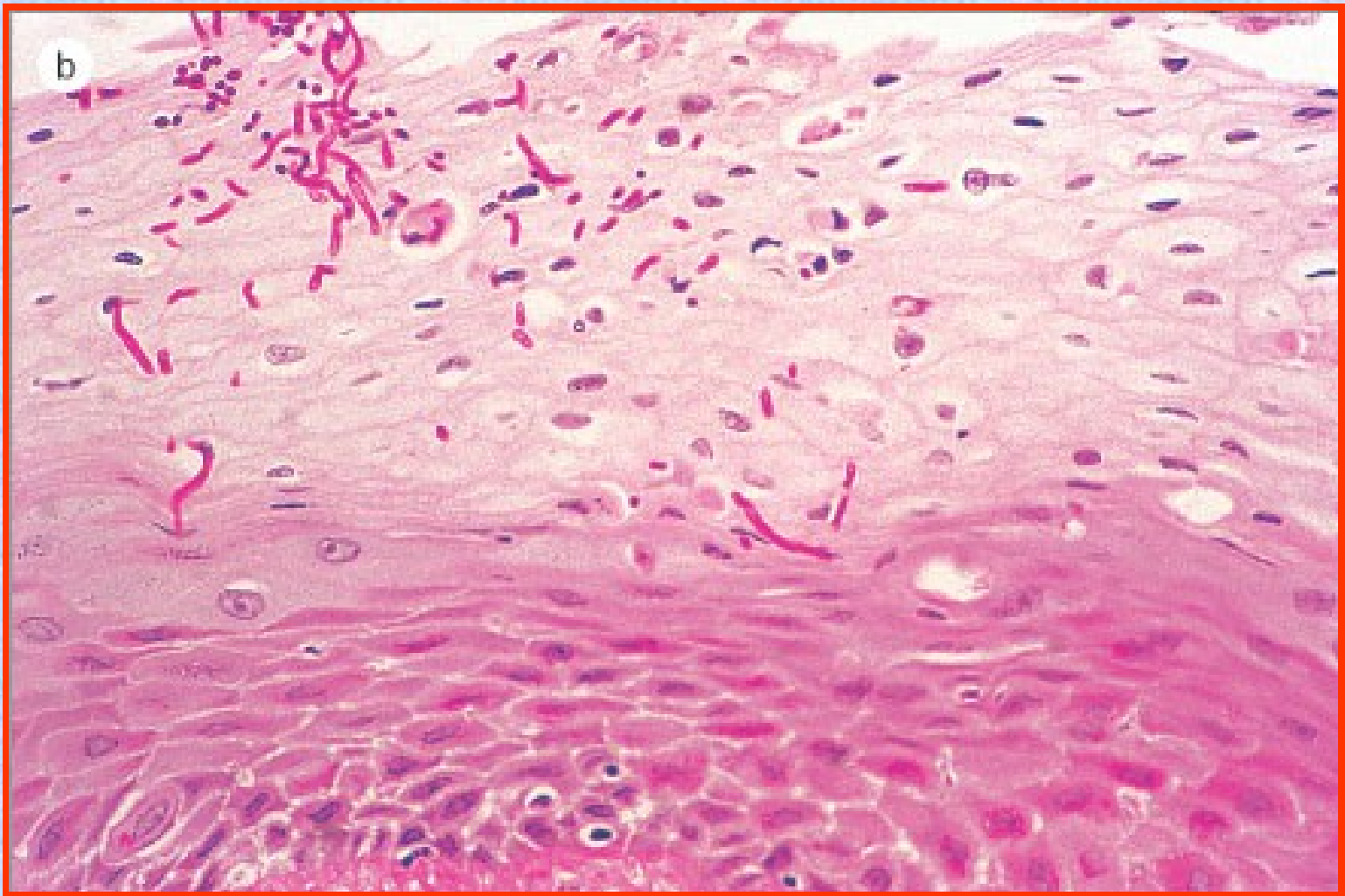








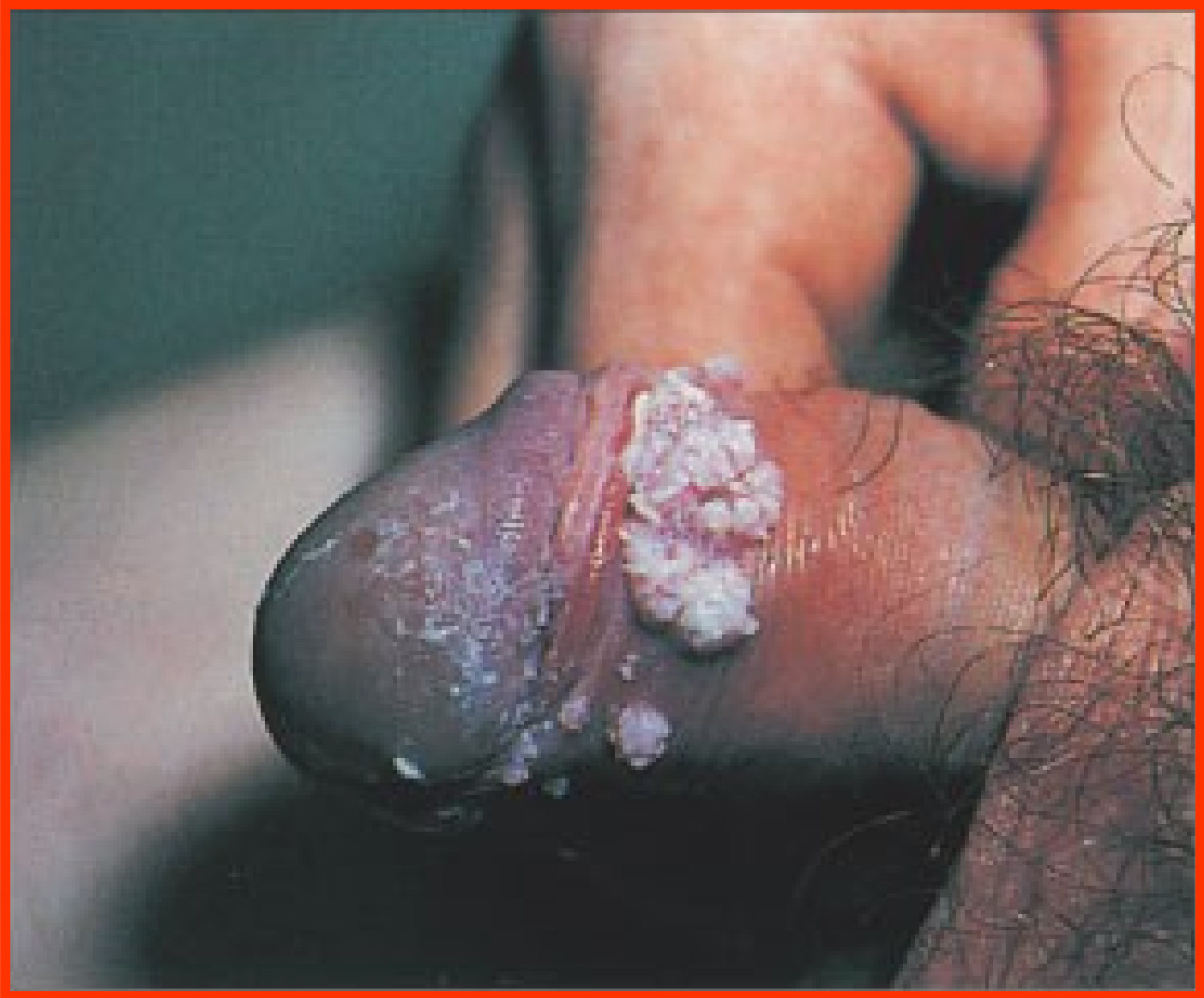

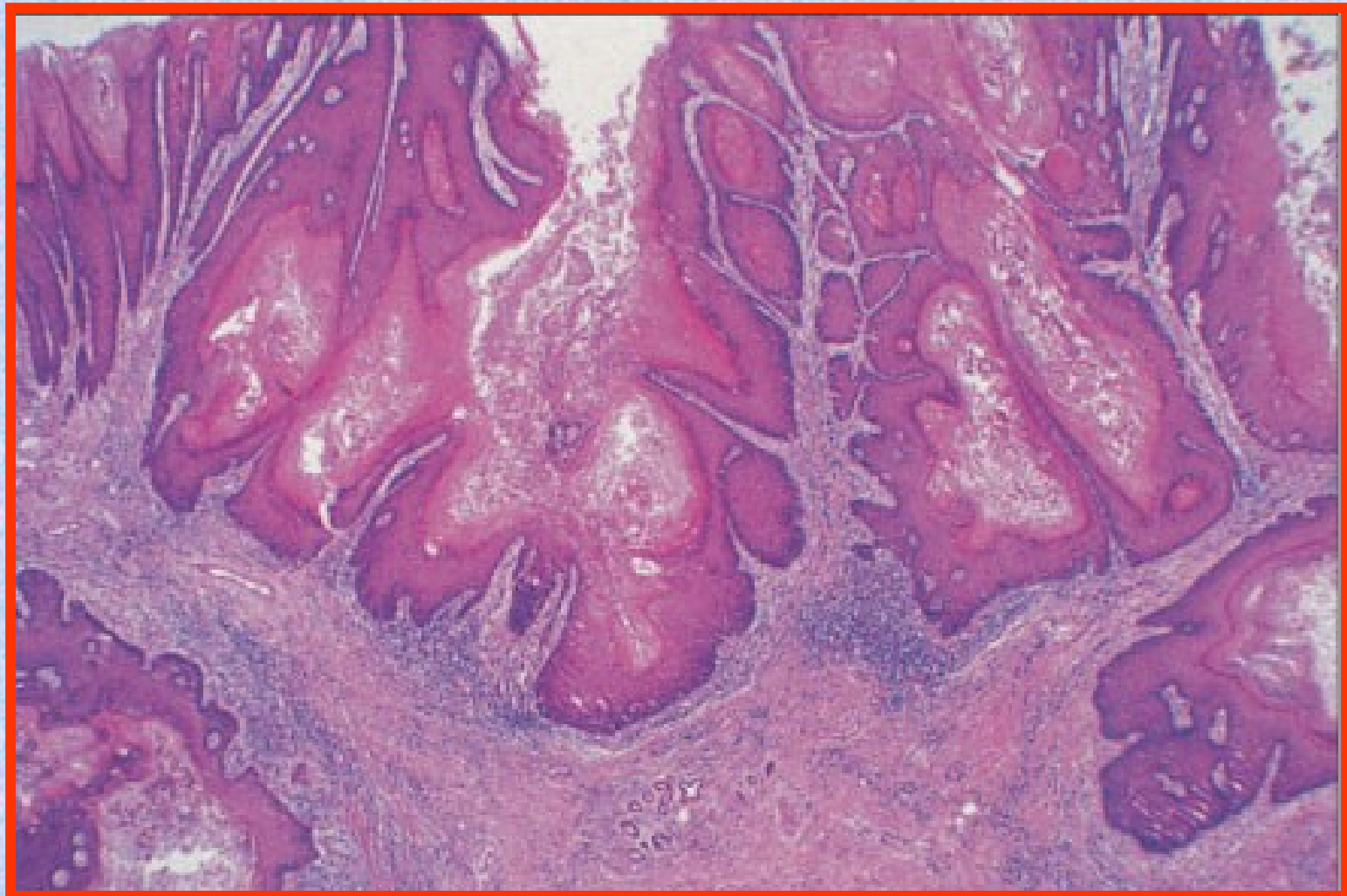




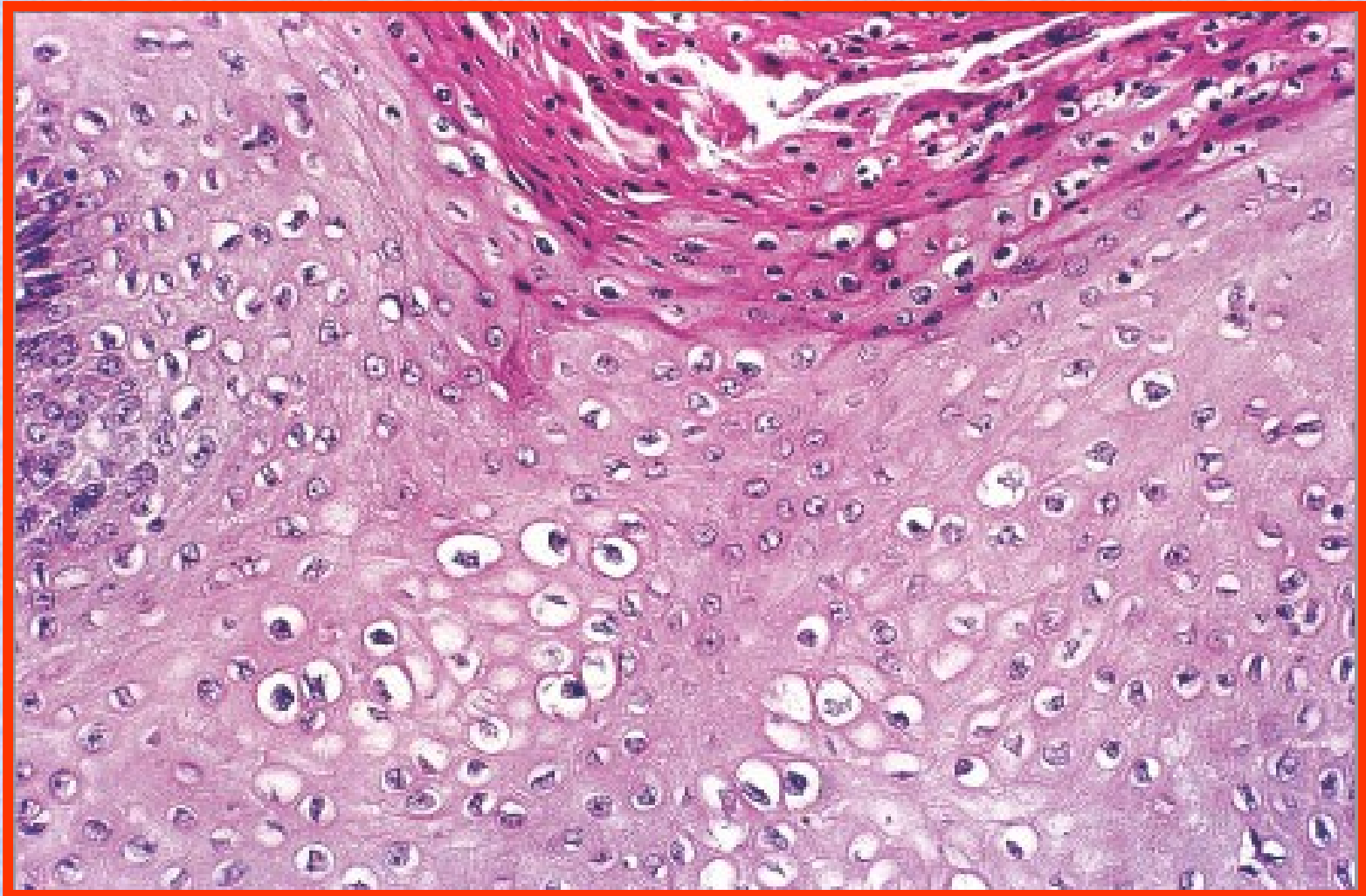
# CASO 2

- HOMBRE DE 35 AÑOS
- LESIONES VEGETANTES EN GLANDE Y PREPUCIO. ÚNICA LOCALIZACIÓN
- 3 MESES DE EVOLUCIÓN CON AUMENTO PROGRESIVO EN NÚMERO Y TAMAÑO
- RELACIONES SEXUALES CON PAREJAS MÚLTIPLES
- TEST DE HIV NEGATIVO









# CASO 3

- VARÓN DE 13 AÑOS DE EDAD
- 15 DÍAS DE EVOLUCIÓN
- FIEBRE, REGULAR ESTADO GENERAL
- CAÍDA DIFUSA DE PELO, ADENOPATÍAS: AXILARES, CERVICALES E INGUINALES
- LESIONES EN PIEL DE ESCROTO Y PERIANALES
- LESIONES EN BOCA: CARRILLOS Y LABIO INFERIOR



















